Aus der Prosektur des städtischen Krankenhauses München r. I.
(Prosektor: Privatdozent Dr. Oberndorfer.)

Ueber Chorionepitheliom des Hodens ohne Teratombildung.

Inaugural-Dissertation

zur

Erlangung der Doktorwürde

in der

gesamten Medizin

verfasst und einer

hohen medizinischen Fakultät

der

Kgl. bayer. Ludwig-Maximilians-Universität zu München

vorgelegt von

FRANZ SIGL.

München 1910
Kgl. Hofbuchdruckerei Kastner & Callwey.

Aus der Prosektur des städtischen Krankenhauses München r. I.
(Prosektor: Privatdozent Dr. Oberndorfer.)

Ueber Chorionepitheliom des Hodens ohne Teratombildung.

Inaugural-Dissertation

zur

Erlangung der Doktorwürde

in der

gesamten Medizin

verfasst und einer

hohen medizinischen Fakultät

der

Kgl. bayer. Ludwig-Maximilians-Universität zu München

vorgelegt von

FRANZ SIGL.

ACAD. MED. NAT. BIBL.

München 1910
Kgl. Hofbuchdruckerei Kastner & Callwey.

Gedruckt mit Genehmigung
der medizinischen Fakultät der Universität München.

Referent:
Herr Geheimrat Professor Dr. von Bauer.

Im Mai 1907 demonstrierte Herr Prosektor Dr. Oberndorfer in der Gynäkologischen Gesellschaft zu München einen Fall von Chorionepitheliom ohne Teratombildung vom Hoden eines 34jährigen Mannes und wies darauf hin, dass Herr Dr. Seckel eine genauere Beschreibung des Falles veröffentlichen werde. Herr Dr. Seckel vermochte diese Aufgabe nicht mehr zu lösen — ein frühzeitiger Tod war dem noch jungen Pathologen beschieden. Herr Prosektor Dr. Oberndorfer hatte die Güte, nun den Fall mir zu überweisen, und ich bitte hiefür Herrn Prosektor auch an dieser Stelle meinen ergebensten Dank zum Ausdruck bringen zu dürfen.

Zunächst sei es mir gestattet, über chorionepitheliomartige Wucherungen in Teratomen und solche, in denen Teratombestandteile nicht gefunden werden konnten, zu berichten, soweit ich hierüber Literatur finden konnte.

Veröffentlichungen über das Vorkommen von Chorionepitheliomgewebe in einwandfreien, aus Abkömmlingen aller drei Keimblätter zusammengesetzten Teratomen gehören nicht mehr zu den grossen Seltenheiten. Nach Schlagenhaufer und Wlassow haben eine Reihe von Autoren derartige Tumoren der männlichen Keimdrüsen beschrieben, jedoch über eine weibliche Keimdrüsengeschwulst liegen nur zwei nicht ganz einwandfreie Beobachtungen von Pick und Lubarsch vor. Ferner hat Ritchie eine typische chorionepitheliomartige Wucherung in einem extragenitalen Teratom, nämlich des vorderen Mediastinums, gefunden. Ob die von Bonney als ein im grossen Netz primär entwickelter chorionepitheliomatöser Tumor beschriebene Geschwulst hierher gehört, ist nicht mit Sicherheit zu entscheiden.

In allen diesen Fällen bildet das Chorionepitheliomgewebe einen, wenn auch meist sehr in den Vordergrund tretenden Be-

standteil des Teratoms. Nur ganz spärlich sind die Mitteilungen über einwandfreie chorionepitheliomatöse Geschwülste, in denen keinerlei Bestandteile eines Teratoms gefunden werden konnten. Es sind bis jetzt erst drei derartige männliche Keimdrüsentumoren bekannt, und zwar handelt es sich um Wucherungen, die ihrem makroskopischen und mikroskopischen Verhalten nach vollständig der typischen Form des Chorionepithelioms, im Marchandschen Sinne, entsprechen.

Diese drei Fälle, nämlich Scott und Longkope, Frank und der oben genannte Fall Oberndorfer-Seckel werden späterhin noch eingehender untersucht werden.

Ueber einen analogen Tumor des Ovariums liegt keine unbestrittene Beobachtung vor. Ob die von Lubarsch bekannt gegebene Ovarialgeschwulst eines 13jährigen Mädchens hieher gehört, ist sehr fraglich, da die erforderliche genaue Untersuchung des Falles nicht möglich war. Ebenso zweifelhaft ist die Zugehörigkeit zu dieser Gruppe für die Beobachtungen von Kroemer und Glinsky.

Bostroem hat eine von den Keimdrüsen unabhängige und teratomfreie Chorionepitheliomgeschwulst mit zahlreichen Metastasen gefunden, die von den retroperitonealen Lymphdrüsen ihren Ausgang nahm. Picks Anschauung, dass der primäre Tumor im Gehirn sitze und die retroperitoneale Wucherung Metastasenbildung sei, ist höchst unwahrscheinlich, schon deshalb, weil, wie Askanazy bemerkt, Hirntumoren nur in den seltensten Fällen Metastasen bilden. Ob der von Askanazy beschriebene Tumor wirklich primär von der Zirbeldrüse ausging und deshalb zu dieser Gruppe zu zählen ist, scheint doch nicht ganz sicher zu sein, nachdem es nicht feststeht, ob die Hoden seziert wurden. Auch die Behauptung Askanazys, dass „die bisher bekannten Fälle von Teratoma chorioepitheliomatosum des Hodens stets sofort in die Augen springende Geschwülste betrafen", ist nicht zutreffend, wie der im weiteren besprochene Fall von Scott-Longkope beweist, wobei der primäre Hodentumor klinisch gar nicht beachtet wurde.

Ferner wurden Hodengeschwülste beschrieben, die grosse Aehnlichkeit mit der atypischen Form des Chorionepithelioms zeigten und in denen Teratombildung nicht nachzuweisen war oder recht zweifelhaft blieb. Hieher gehören die Beobachtungen von „Sarcome angioplastique", ferner Fälle von Wlassow, Sternberg, Mönkeberg u. a. Ein Teil der Autoren neigt zu der

Annahme, dass diese Geschwülste als Teratome aufzufassen seien, in denen die chorionepithelialen Wucherungen die Abkömmlinge der übrigen Keimblätter überwuchert haben, der andere Teil, dass die Geschwulst mit einem Chorionepitheliom überhaupt weder genetisch noch morphologisch identisch sei.

Wie leicht erklärlich, herrscht über die Deutung aller dieser Fälle keine einheitliche Anschauung.

Zu grösseren Meinungsdifferenzen haben jene Neubildungen Veranlassung gegeben, in denen das chorionepitheliomgleiche Gewebe einen mehr oder minder hervortretenden Bestandteil des aus Abkömmlingen aller drei Keimblätter zusammengesetzten Teratoms bildet. Schlagenhaufers Behauptung, dass die chorionepitheliomgleichen Wucherungen in Teratomen vom fötalen Ektoderm abzuleiten seien, blieb von der Mehrheit der Autoren unbestritten. Die weitergehende Behauptung, dass diese Gewebsart auf fötale Eihüllen oder deren Rudimente zurückzuführen sei, „so dass also die morphologische Identität dieser Gewebsformationen mit denen eines typischen Chorionepithelioms des Weibes auf ihrer Abstammung vom epithelialen Ueberzug fötaler Eihüllen beruhen würde", fand lebhaften Widerspruch. Riesel, der die diesbezügliche Literatur ganz durchgesehen hat, referiert hierüber sehr eingehend.

Auch diejenigen Fälle, in denen der Nachweis von Abkömmlingen nur zweier Keimblätter gelungen ist, fasst Schlagenhaufer als unzweideutige Teratome auf und findet damit meist Anklang.

Erhöhtes Interesse bieten die von Schwangerschaft unabhängigen Chorionepitheliomgeschwülste, in denen Teratomgewebe nicht nachzuweisen war. Pick gab den Schlüssel zur Deutung dieser Fälle, indem er auf die Beobachtungen hinwies, dass in Teratomen eine Gewebsart die übrigen Teratombestandteile bis auf einige Reste oder vollständig überwucherte, z. B. Schilddrüsengewebe in einem Ovarialteratom. Für die besonders proliferationskräftigen Chorionepitheliomanteile eines Teratoms bestehe somit in erhöhtem Grade die Möglichkeit, andere ursprünglich vorhanden gewesene Keimblattabkömmlinge überwuchern und schliesslich völlig vernichten zu können.

Diese Behauptung kann besonders im Hinblick auf die sich immer mehr häufenden Beobachtungen von einseitiger Entwicklung irgendeines Teratombestandteiles nicht ernstlich angefochten werden, und es schliessen sich ihr auch die meisten Autoren an.

Scott und Longkope vermögen Picks Anschauung, als für ihren Fall in Betracht kommend, nicht auszuschliessen, sind jedoch versucht, im Sinne Schlagenhaufers zu urteilen. „Aus der Tatsache, dass keines der Elemente eines Teratoms in dem Hodentumor gefunden wurde, möchte man annehmen, dass der Tumor nur von den Elementen der fötalen Häute zusammengesetzt war, welche sich durch Entwicklung befruchteter Polkörperchen gebildet haben und welche in den Sexualorganen eingeschlossen sind".

Weit schwieriger und daher auch umstrittener ist die Deutung der atypischen, speziell nur syncytiumhaltigen Formen von Chorionepitheliom ohne Teratombildung. Es handelt sich vor allem um die Entscheidung, ob die syncytialen Bestandteile der verschiedenen Tumoren sowohl genetisch wie morphologisch als einander völlig gleichwertige Gebilde zu betrachten sind. Solange die Genese des Syncytiums überhaupt — seine epitheliale Herkunft wird neuerdings wieder angezweifelt — nicht sicher entschieden ist, wird auch diese Frage keine einheitliche Erklärung finden können. Mönkeberg, der die diesbezügliche Literatur einer eingehenderen Kritik unterzogen hat, kommt auf Grund dreier eigener Beobachtungen zu dem Schluss, „dass die in den Hodentumoren vorkommenden syncytialen Protoplasmamassen sicher nicht als gleichwertige Elemente aufzufassen sind". Er teilt die syncytiumhaltigen Tumoren in zwei Gruppen: „Die erste Gruppe umfasst die Hodenteratome mit chorioektodermalen Formationen und epithelialen Syncytien; an diese schliessen sich die ebenfalls teratoiden Tumoren mit chorionepitheliomatösen Wucherungen an, bei denen die Syncytien wahrscheinlich aber nicht epithelialer Herkunft sind. Zur zweiten Gruppe gehören einheitliche oder teratoide Geschwülste mit perivaskulären, lymphangio-endotheliomatösen Formationen und syncytialen Protoplasmamassen sicher endothelialen Ursprungs."

Im folgenden möchte ich nun, wie erwähnt, die drei bis jetzt bekannten Fälle von Chorionepitheliom des Hodens ohne Teratombildung zusammenstellen und auch über die beiden ersten Fälle, über die ich ein ausführlicheres Referat in deutscher Sprache nicht finden konnte, etwas eingehender berichten.

Die erste Veröffentlichung über eine derartige Geschwulst erschien im Bullet. of the Ayer clinic. laborat. of Pennsylvania Hospiz, January 1905 von Scott und Longkope. Die sehr ausführliche Beschreibung des Falles enthält im wesentlichen folgendes:

Ein 45 Jahre alter Priester litt seit Monaten an sehr heftigen und mehr oder minder beständigen Schmerzen im rechten Oberschenkel und in der rechten Hüfte. Gleichzeitig trat Husten mit blutig tingiertem Auswurf auf. Starke Abmagerung, Kräfteverfall, Schlaflosigkeit und Dyspnoe gesellten sich zu dem Krankheitsbild.

Der Lungenbefund sprach für Pleuritis sicca. Die Todesursache konnte klinisch nicht entschieden werden.

Die Autopsie ergab eine im rechten Hoden sitzende orangengrosse Geschwulst, die auf dem Schnitt drei Felder von verschiedener Farbe sowie zahlreiche nekrotische Partien und vereinzelte Zysten zeigte. Eigentliche Hodensubstanz konnte nicht gesehen werden. Beide Hoden waren in den Hodensack nicht vollständig herabgestiegen. Zahlreiche, dem Primärtumor an Struktur und Aussehen sehr ähnliche Metastasen wurden gefunden. So waren die retroperitonealen Lymphdrüsen in grössere Tumormassen umgewandelt und zum Teil in die Vena cava inferior eingebrochen. Beide Lungen, besonders die linke, enthielten erbsen- bis walnussgrosse Geschwulstknoten. Kleinere Metastasen fanden sich in Leber, Myokard, Milz, Nieren, Magen und Darm. Harnblase, Prostata und Samenbläschen zeigten keinen krankhaften Befund. Der linke Hoden war abnorm klein.

Zur mikroskopischen Untersuchung wurden verschiedene Teile des Hodentumors geschnitten, entsprechend den makroskopisch verschiedenen Partien.

Das obere der drei Felder bestand fast nur aus teils völlig nekrotischen Massen, teils Flächen von roten Blutkörperchen. Nur an einigen Stellen war eine unbestimmte, durch anastomotische Bänder gebildete Struktur zu beobachten, die unbestimmte Zellmassen enthielt, deren Kerne Hämatoxylinfärbung gänzlich verweigerten.

Der untere Teil des unteren Feldes stellte eine einheitliche völlig nekrotische Masse dar, in der auch kein Blut zu sehen war. „An manchen Stellen bilden durchscheinende, zarte, blassrötliche Stränge ein grobes, offenes Netzwerk, dessen Zwischenräume leer sind. Gelegentlich macht diese Erscheinung grossen zystischen Räumen Platz. Diese korrespondieren mit den retikulären oder zystischen Teilen des Tumors, welche makroskopisch zu sehen waren."

Gut erhaltene Gewebsstruktur zeigte das mittlere und der obere Teil des unteren Feldes. Das das Fachwerk des Tumors

bildende Konnektivgewebe wird ausgefüllt von Zellen, die sowohl in Anordnung als in Gestalt kein einheitliches Bild darbieten. Die kleineren Zellen haben eine unregelmässige, polygonale Form; ihr Cytoplasma ist sehr grobkörnig und zeigt verschiedene Grade von Vakuolenbildung. „Wenn dieselbe hochgradig ist, zeigt sich manchmal das Bild eines Nukleus, der in einer leeren Schale liegt." Die Kerne zeigen ebenfalls verschiedenartige Formen und Grössen, färben sich im Hämatoxylin sehr schwach und sind ausserordentlich arm an Chromatin, was besonders auch die grossen Zellen betrifft.

Neben diesen einkernigen Zellen finden sich auch zahlreiche grosse unregelmässige Zellen mit 2—4 Kernen, die in ihrem Charakter von den oben beschriebenen wenig abweichen. Ferner sind körnige Protoplasmamassen vorhanden, welche mehrere Kerne enthalten. Karyokinesen sind wenig beobachtet. Kein anderer Wucherungstypus und keine andere Gewebsart kann in irgendwelchem Teil der Tumormassen gesehen werden.

Vas deferens und Samenstrang zeigen keinen wesentlichen pathologischen Befund.

Die zahlreichen Metastasen zeigen ein dem Primärtumor ähnliches Bild. Neben zahlreichen hämorrhagischen nekrotischen Partien finden sich Zellkomplexe von oben beschriebenem Charakter.

An Schnitten aus verschiedenen Organmetastasen kann das Verhalten der Tumormassen zu den Gefässen in den verschiedensten Stadien beobachtet werden. So findet sich ein metastatisches Knötchen einer Niere fast vollständig in dem Lumen eines grossen Gefässes eingeschlossen und zwar so, dass an einer Seite die Lamina elastica noch völlig intakt, an der gegenüberliegenden schon stark von Tumorzellen durchwuchert ist. An anderen Präparaten ist die Muscularis infiltriert oder bereits zerstört. Ein weiteres Stadium der Entwicklung zeigt ein Knötchen der Magengegend, in dessen Zentrum sich nur mehr die Reste eines grösseren Blutgefässes finden.

Es handelt sich also im vorliegenden Fall um einen malignen Tumor des rechten Hodens. Gleichgestaltete Tumormassen fanden sich im Retroperitonealraum. Von hier verbreitete sich die Wucherung durch die Vena cava in die Lunge und überschwemmte schliesslich, in die Gesamtzirkulation übertretend, fast sämtliche Organe mit sekundären Knötchen. Bei der mikroskopischen Untersuchung fanden sich neben Blut, Fibrin und nekrotischem Gewebe Tumorzellen, die in ihrer Mehrzahl den Lang-

hansschen Zellen der Chorionzotten glichen. Multinukleäre Zellen und syncytiale Massen bildeten nur den kleineren Anteil. Wie der primäre Tumor, so entsprachen auch die Metastasen der typischen Form des Chorionepithelioms. Nirgends waren Strukturen zu finden, die als Teratombestandteile hätten aufgefasst werden können.

Der zweite Fall von Chorionepitheliom des Hodens ohne Teratombildung wurde von Frank im Journal of american medical association 1906 veröffentlicht.

Er beschreibt hier als ersten seiner drei Fälle eine im Jahre 1897 von einem 40jährigen Mann operativ gewonnene einseitige Hodengeschwulst. Zunehmende Kachexie bei lebhaft fortschreitendem Wachstum des Tumors gab Veranlassung zu seiner Exstirpation. Von welchem Erfolg die Operation begleitet war, oder ob bereits Metastasen vorhanden waren, die erst später klinisch in Erscheinung traten, ist nicht bekannt.

Es handelte sich um einen weichen Tumor von schwach grünblauer Farbe, mit oberflächlich erweiterten, durch die Tunica scheinenden Blutgefässen. Hoden und Nebenhodensubstanz waren in der Geschwulst nicht mehr zu finden. Am oberen Pol befand sich der etwas varikös verdickte, aber sonst normale Samenstrang. Auf dem Schnitt zeigte sich das ganze Gebilde durch gegen den Samenstrang zu konvergierende fibröse Septen in verschieden grosse Flächen geteilt, die auch verschiedene Konsistenz und verschiedene Farbe aufwiesen. Am unteren Pol des Tumors fand sich ein grösserer Bezirk von diffusem hämorrhagischen Aussehen. Zystische Struktur, Knorpel oder Knochen waren nirgends zu beobachten.

Die Beschreibung des mikroskopischen Befundes enthält im wesentlichen folgendes:

Die Tunica albuginea ist mit Ausnahme mehrfacher fibröser Verdickung nicht krankhaft verändert. Dieselbe verleiht dem Tumor dadurch, dass sie sich in feinste fibröse Bänder auflöst, alveolären Bau. Der Samenstrang ist normal. Vom Hoden und Nebenhoden finden sich keinerlei Bestandteile mehr, selbst Samentubuli fehlen. Die zahlreichen nekrotischen Stellen bestehen aus formlosen, körnigen Massen, durchzogen von Fibrinfäden und gelegentlichen Bezirken degenerierter Zellen. An anderen Randpartien finden sich öfters kleine extravaskuläre Anhäufungen von Erythrozyten. Ausgenommen in den fibrösen Septen sind keine grösseren Gefässe zu sehen. In dem alveolären Teil des Tumors

zeigen sich kapilläre Gefässe, von denen einige einen intimeren Zusammenhang mit den Tumorzellen aufweisen. Glykogen wurde nicht gefunden.

Die eigentlichen Tumorzellen zeigen sich in verschiedenen Formen in mannigfacher Anordnung und werden von Frank in folgende Typen zerlegt:

1. Polyedrische Epithelzellen, deren Protoplasma eine wenig intensive Eosinfärbung annimmt, manchmal auch ganz hell oder fein gekörnt erscheint. Die Zellkonturen sind sehr scharf, die Kerne rund bis oval, mit deutlicher Kernmembran, deutlichen Chromatinflecken und 1—2 Nucleoli.

2. Fremdartigen Riesenzellen gleichende, grössere verschiedenartig gestaltete Zellen mit multiplen Kernen, die in einigen der Alveoli gefunden werden. Ferner zeigen sich an der Grenze der Alveoli riesige Protoplasmamassen in Verbindung mit zahlreichen Kernen, welche auch Uebergangsformen zu den Zellen des ersten Typus aufweisen. Diese syncytialen Formen haben teilweise ein gleichartig gefärbtes Protoplasma, öfters herrscht ein vakuolenförmiges und „foamy" Aussehen vor. Die Kerne haben eine sehr variable Grösse und sind meist dunkel gefärbt. Nucleoli sind gewöhnlich nicht zu erkennen. Mitosen fehlen.

3. Schmale langgezogene Zellen mit sehr stark gefärbten gleichfalls länglichen Kernen finden sich im Alveolus und in dem umgebenden fibrösen Gewebe, und zwar nur in den mit lebhaftem Wachstum einhergehenden Partien.

4. Uebergangszellen von wechselnder Grösse und verschiedenem Aussehen. Mehrere von ihnen sind grossen und unregelmässigen Knorpelzellen ähnlich. Die Zellkontur ist scharf. Ihr Protoplasma gleichmässig hell. Die Kerne zeigen helle Färbung, viel Chromatin, Nucleoli und eine deutliche Kernmembran. Mitosen sind ganz vereinzelt beobachtet. Viele dieser Zellen werden im Syncytium gefunden.

„Die verschiedene quantitative Anordnung dieser Bestandteile gibt ein ausserordentlich verschiedenartiges Bild. Die syncytialen Massen zeigen gewöhnlich eine grosse Anhäufung von roten Blutzellen in innigster Verbindung."

Es wurden einige Herde gefunden, die vollständig dem Bild des Chorionepithelioms im weiblichen Genitaltraktus entsprachen, besonders an Stellen, wo zufällig das Stromagewebe sich als zottenähnliches Gebilde projizierte, bedeckt mit Syncytium und Langhansschen Zellen.

Es handelt sich also um einen alveolar-epithelialen Tumor mit Neigung zu hämorrhagischer Nekrose. Die Geschwulstelemente bestehen aus Langhansschen Zellen, Syncytium, Chorionwanderzellen und Uebergangsformen, die in ihrer Anordnung der typischen Form des malignen Chorionepithelioms im Sinne Marchands entsprechen.

Es liessen sich selbst bei eingehendster Untersuchung des Tumors keine Anhaltspunkte für Teratombildung, d. h. für andere ektodermale, mesodermale oder entodermale Zellabkömmlinge nachweisen.

Diesen beiden Fällen reiht sich als dritter der Fall Oberndorfer-Seckel an. Ich lasse zunächst die Krankengeschichte folgen, die ich der Güte des Herrn Prof. Dr. Sittmann, in dessen Abteilung der Patient lag, verdanke.

H. H., 34 Jahre alt, Monteur, aufgenommen am 10. III. 1907.

Anamnese: Heredität: Vater an Wassersucht und Gicht gestorben Mutter plötzlich an Kolik gestorben. Sechs Geschwister gesund. Eine Schwester an unbekanntem Leiden gestorben. Frau und ein Kind gesund.

Frühere Krankheiten: Als Kind Nesselsucht und Mumps. Sonst stets gesund. Aus unbekannter Ursache militärfrei. Jetzige Krankheit: Seit sechs Wochen spuckt Pat. Blut. Seit 3—4 Wochen liegt er zu Bett. Seit mehreren Jahren schon Husten, besonders im Winter. Ausserdem soll der linke Hoden seit einem halben Jahre angeschwollen sein, die Geschwulst sei aber mitunter zurückgegangen. Der Arzt behandelte mit Jodtinktur.

Es ist bei der Schwere des Leidens des Pat. und bei dessen leichter Erregbarkeit nicht möglich, eine genaue Anamnese und erschöpfenden Status aufzunehmen.

Status: Ziemlich grosser, grazil gebauter Mann in ganz beträchtlich reduziertem Ernährungszustand. Fettpolster fast gänzlich geschwunden, Muskulatur sehr atrophisch und welk.

Haut: sehr stark gelblich, fast ins Grünliche schimmernd. Kein Exanthem.

Kopf: Gesicht sehr gelb, stark abgemagert, Augen tiefliegend; Mund offen. Ohren sehr dünn, abstehend. Nase spitz, zart gelb.

Mund: Lippen sehr blass, ebenso Zahnfleisch. Zähne zum Teil zerstört. Zunge weissgelblich belegt. Gaumen blass. Uvula und Tonsillen nicht zu untersuchen, ebenso Larynx.

Hals: sehr mager. Rechts auf dem Musc. sternocleidomastoideus ein etwa $^3/_4$ cm prominierendes Knorpelstück, das sich unter die Haut verfolgen lässt und insgesamt etwa $1^1/_2$ cm lang sein mag und sich mit der Haut verschieben lässt. Links kein Knorpel.

Thorax: sehr abgemagert, ziemlich schmal und sehr flach. Supra- und Infraklavikulargruben nicht besonders vertieft. Atmung sehr oberflächlich, anscheinend erschwert, beschleunigt. Beide Thoraxhälften werden kaum merklich gehoben; dabei keine wesentliche Differenz.

Pulmones: Perkussion der Hämoptoe wegen nicht möglich. Auskultatorisch über beiden Lungen, weniger über den Spitzen, sehr scharfes Atmen. Exspirium verlängert; in- und exspiratorisch grossblasiges Rasseln und Giemen.

Cor: Spitzenstoss in der Mamillarlinie, etwas hebend. Töne verwaschen, mitunter diastolische und systolische Geräusche, aber nicht konstant, wahrzunehmen. Aktion sehr labil, beschleunigt, im allgemeinen regelmässig.

Puls: celer et altus, aber leicht komprimierbar.

Abdomen: leichte Druckempfindlichkeit; keine Resistenz zu fühlen. Leber und Milz perkuttorisch nicht vergrössert.

Genitalien: Penis ohne Befund. Der linke Hoden ist in einen etwa faustgrossen Tumor umgewandelt, der, gleichmässig abgerundet, etwa eiförmig ist, keine Unebenheiten zeigt und etwas kompressibel ist. Der Tumor ist wenig druckempfindlich. Der Samenstrang lässt sich bis zum Tumor hin abgrenzen, um dann in den Tumor überzugehen'.

Extremitäten: Beide Fussrücken leicht ödematös, sonst kein Befund.

Nervensystem: Pupillen reagieren träge. Patellarreflexe und die übrigen Reflexe leicht gesteigert.

Urin: sehr konzentriert, rotbraun; spez. Gewicht 1020. Reaktion sauer. Albumen —, Saccharum —, Diazoreaktion —, Gallenfarbstoff.

Diagnose: Hämoptoe. Tumor testis.

Therapie: Bettruhe, Eisblase, Morphium, Ergotin.

12. III. 07: Status idem; beträchtliche Atembeschwerden. Andauernd Hämoptoe mässigen Grades. Stuhl auf Einlauf. Appetit sehr gering.

15. III. 07: Status idem; Hämoptoe etwas geringer.

18. III. 07: Alle Tage das gleiche Bild. Grosse Schwäche. Husten gering. Schmerzen desgleichen. Stuhl ohne Besonderheit. Appetit sehr gering. Hämoptoe mässig.

21. III. 07: Exitus letalis infolge der grossen Anämie.

Die Sektion der Leiche wurde am 22. III. 1907 von Herrn Dr. Seckel vorgenommen.

Der Sektionsbericht*) lautet:

Ziemlich stark abgemagerte, mittelgrosse männliche Leiche, mit leicht gelblich gefärbten Hautdecken. Pupillen gleich, sehr weit. Der rechte Leistenring für zwei Finger, der linke für eine Fingerkuppe durchgängig. Totenstarre erhalten. Totenflecken spärlich. Rechte Scrotalhälfte ist in über Faustgrösse angeschwollen.

Colon transversum reicht in V-förmiger Schlinge bis zwei fingerbreit oberhalb die Symphyse. Das grosse Netz von Dünndarmschlingen zum Teil überlagert. Etwa von der Mitte des Colon transversum zieht zur linken seitlichen Beckenwand eine ballbleistiftdicke bindegewebige Netzspange. Processus vermiformis an der Aussenseite des Coecum eingerollt, durchgängig, ca. 7 cm lang. Leber ist handbreit unter dem Rippenbogen sichtbar, überragt den Processus xyphoideus ca. 10 cm in der Mittellinie.

---

*) Sektionsbericht No. 132, 1907. Prosektur des Krankenhauses München r. d. I.

Magen unterhalb dieses nach unten verlagerten Leberrandes noch zwei fingerbreit sichtbar. Die Lungen berühren sich nicht in der Mittellinie. Herzbeutel liegt handtellergross frei. Beide Lungen mit leichten flächenförmigen, fibrösen Auflagerungen. In beiden Pleurahöhlen stark blutig gefärbter Inhalt, rechts $^1/_2$ Liter, links 1 Liter. Oberfläche beider Lungen zeigt sich mit einer Reihe dicker, weissroter Knoten bedeckt. Herzbeutel enthält einige Tropfen gelben, klaren Serums.

Milz: mit der Umgebung leicht adhärent, ziemlich gross, $15 : 18^1/_2 : 3^1/_3$ cm. Kapsel glatt mit kleinen Fleckchen und Streifchen und einer pfennigstückgrossen fibrösen Verdickung. Organ auf dem Schnitt dunkelrot-violett, Pulpa sehr weich, überquellend, trabekuläres Gerüst fast völlig verdeckend.

Leber: ziemlich gross. In der Kapsel einige strangförmige Verdickungen und häutige Auflagerungen. Durch die Kapsel schimmern eine Anzahl bis haselnussgrosser rötlich-weisser Einlagerungen durch, die auf der Schnittfläche denselben Befund zeigen. Auf dem Schnitt sonst Organ braungelb, Zeichnung ziemlich deutlich, Konsistenz gehörig. In der Gallenblase zwei Esslöffel teerfarbener Flüssigkeit.

Die Blase enthält trüben, dunkelgelben Urin. Schleimhaut blass. Unter der Schleimhaut der Blase ein linsengrosser derber, weisser Tumor (mikroskopisch: Prostatagewebe).

Der linke Urether ist doppelt, besitzt zwei dicht nebeneinanderliegende Mündungen.

Die linke Niere hat zwei vollständig getrennte Nierenbecken, gute Konsistenz. Organ sehr blass, Zeichnung deutlich. Die mässig fettreiche Kapsel leicht abziehbar.

Rechte Niere ohne besonderen Befund.

Beide Nebennieren ohne Einlagerungen.

Beide Tonsillen sehr gross, ohne Einlagerungen.

Pharynx, Kehlkopfeingang, Oesophagus sehr blass, ohne Befund.

Kehlkopf verknöchert, ohne Befund.

Trachea und Bronchen mit bräunlichem, blutigem Inhalt, sonst ohne Befund.

Beide Lungen ziemlich gross und schwer. Die Oberfläche mit verschiedenen bis über walnussgrossen Knoten übersät, die auf der Schnittfläche ein dunkelrot-weissscheckiges, stark hämorrhagisches Aussehen, sowie wabigen Bau zeigen. Mässige Konsistenz. Sie sind gegen das übrige Gewebe scharf abgesetzt. Das Lungengewebe zwischen den Tumorknoten ist gut lufthaltig, blutreich, leicht anthrakotisch, ohne Befund.

Im Unterlappen der rechten Lunge findet sich ein apfelgrosser Herd, luftleer, von grauer Farbe, granulierter Schnittfläche, in den gleichfalls rote Tumormetastasen eingeschlossen sind.

Die Drüsen an der Bifurkation sind in grosse hämorrhagische Knoten umgewandelt.

Das Herz ist etwas grösser als die Faust der Leiche, das Epikard mit mässigen Fettauflagerungen und einzelnen Sehnenflecken. Rechter Vorhof und Ventrikel gut hünereigross. Muskulatur des rechten Vorhofes 2 mm dick. Muskulatur des rechten Ventrikels sehr hypertrophisch, 6—8 mm stark, mit dicken, wulstigen Trabekeln und Papillarmuskeln.

Foramen ovale geschlossen. Klappenapparat rechts intakt. Linker Ventrikel, 12—14 mm stark, etwas dilatiert, Trabekel abgeflacht. Klappen blutig imbibiert, ebenso die Intima der vollständig glatten Aorta. An der linken Septumwand einem Trabekel aufsitzend, unter dem Endokard ein bohnengrosser rötlicher Geschwulstknoten.

Dünndarm mit blasser, nur an einzelnen Stellen geröteter Schleimhaut. Im Ileum mehrere verschiedene bis erbsengrosse, rotweisse prominente Knötchen.

Dickdarmschleimhaut ohne Befund, ebenso Rektum. Im ganzen Darmtraktus finden sich Blutkoagula von verschiedener Farbe.

Die mesenterialen und präaortischen Lymphdrüsen sind zum Teil vergrössert und von ähnlichem Aussehen wie die Knoten der Lungen.

Prostata, Samenbläschen, linker Hoden ohne Befund.

Der rechte Hoden stellt einen von einer bindegewebigen Kapsel umgebenen faustgrossen Tumor dar. Die Tunica vaginalis ist bindegewebig verödet. Auf der Schnittfläche ist der Tumor grösstenteils von dunkelroter Farbe; hellgelbe Partien sind eingesprengt. Bindegewebige Septen zerteilen den ganzen Tumor in drei Knoten, von denen der grösste Apfelgrösse, der zweite Pflaumen- und der dritte Kirschgrösse hat. Diese Tumoren wiederum zeigen Durchsetzungen von bindegewebigen Strängen, welche stecknadelkopf- bis erbsen- bis kirschkerngrosse cystische Räume einschliessen. Die Räume sind entweder leer oder von frischen Blutkoagula ausgefüllt. Am stärksten sind diese Blutkoagulationsmassen in den beiden Nebentumoren. Im Haupttumor nehmen die cystischen Gebilde der Hauptsache nach die Randpartien ein, während das Zentrum dieses Knotens von anscheinend nekrotischen derberen gelblichen Massen gebildet wird.

Vom Hoden und Nebenhoden lassen sich makroskopisch keine Reste erkennen.

Vas deferens lässt sich bis zur Geschwulst verfolgen, verliert sich dann.

Schädeldach dünnwandig, mit erhaltener Diploe, Dura ziemlich dick, die weichen Häute mässig blutreich. An der Basis des Kleinhirns, sowie an seiner Decke und an mehreren Stellen des Grosshirns schimmern dunkelrote Flecken durch die Pia hindurch. Beim Einschneiden erweisen sich dieselben als kugelige, in die Tiefe des Gehirns ragende dunkelrote Einlagerungen. Im übrigen Gehirn ziemlich weiss, mit deutlicher Zeichnung, geringem Blutgehalt.

Anatomische Diagnose: Hämorrhagischer Tumor des rechten Hodens mit Einschluss des Nebenhodens (Chorionepitheliom). Multiple Metastasen in beiden Lungen. Zentrale fibrinöse Pneumonie im rechten Unterlappen. Weitere multiple Metastasen in Herz, Leber, Magen, Pankreas, Dünndarm, Klein- und Grosshirn, in den thorakalen Lymphdrüsen, spez. Bifurkationsdrüsen. Kiemenbogenknorpelrest in der Haut über dem sternalen Ende der rechten Clavicula. Totale Verdoppelung des linken Urethers und des linken Nierenbeckens. Syndaktylie zwischen 2. und 3. Zehe des rechten Fusses (lediglich Verwachsung der Weichteile). Hämatothorax, Ikterus.

Mikroskopischer Befund: Das makroskopisch scheckige Aussehen des Haupttumors wird durch das Mikroskop bestätigt. Der

Zu **Dr. Franz Sigl**, Ueber Chorionepitheliom des Hodens ohne Teratombildung.

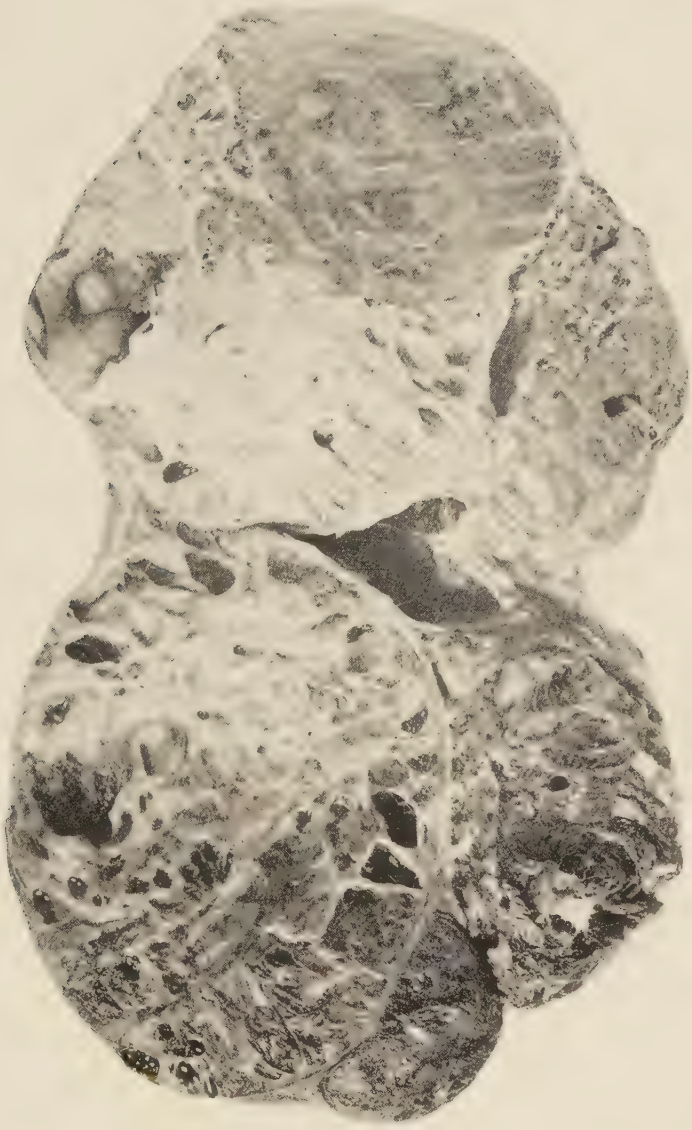

weitaus grösste Teil des Tumors besteht aus völlig nekrotischen Partien ohne erkennbare Struktur, in die mehr oder minder nekrotische Blutmassen eingelagert sind. Gegenüber diesen nekrotischen Partien und Hämorrhagien tritt das erhaltene eigentliche Geschwulstgewebe sehr in den Hintergrund. Hauptsächlich an der Peripherie des Tumors finden sich Zellinseln von verschieden grosser Ausdehnung und Form. Ferner zeigen sich in die nekrotischen Partien eingebettet vereinzelte in Zerfall begriffene bindegewebige Stränge. Der Tumor ist durchsetzt von zahlreichen cystischen Räumen von verschiedener Grösse, die mehrfach miteinander kommunizieren. Das Cystenlumen enthält entweder nekrotische Massen oder ist leer. Seine Wand wird entweder von nekrotischem Gewebe gebildet oder ist ausgekleidet von einer mehr oder minder dichten Schicht der Geschwulstzellen, die vielfach Uebergänge in Nekrose zeigen. Ausserhalb dieser Innenwand findet sich an den besser erhaltenen Stellen eine bindegewebige Hülle.

Atrophisches, von Tumormassen durchwuchertes Hodengewebe ist noch zu finden. Die Tunica albuginea ist erhalten, etwas verdickt und zeigt in dem an den Tumor angrenzenden Teil eine geringgradige Leukocyteninfiltration.

Untersucht man die noch erhaltenen Zellinseln genauer, so sieht man, dass dieselben in ihrer Anordnung ein wechselndes Verhalten zeigen. Sie selbst sind wieder durchsetzt von kleineren nekrotischen, fibrinösen und hämorrhagischen Partien. Die einzelnen Zellkomplexe zeigen sich entweder als solide gefässlose Haufen oder sie sind locker gefügt und von Kapillaren und Bindegewebssträngen durchzogen oder sie weisen spalt- und schlitzförmige Hohlräume von verschiedener Grösse auf. Zwischen den Tumorzellen finden sich auch Leukocyten, meist zu kleineren Gruppen vereinigt, in mässiger Menge vor.

Die Tumorzellen selbst zeigen sowohl in ihrer Anordnung als auch in ihrer Gestalt durchaus kein einheitliches Bild. Vorherrschend sind grössere Zellen, die runde bis polygonale Formen aufweisen und meist in grösseren Komplexen aneinanderhängen. Ihr Protoplasma ist ziemlich hell und zeigt keine deutliche Granulierung. Der Kern ist rund bis oval, ziemlich gross, von bläschenartigem, fleckigem Aussehen. Kernkörperchen deutlich. Vereinzelte meist unregelmässige Mitosen sind zu beobachten. Diese eben beschriebenen Stellen liegen meist dicht, epithelförmig nebeneinander. Neben diesen Formen finden sich grosse Protoplasmamassen von verschiedener Gestalt und Ausdehnung, stellenweise von Vakuolen durchsetzt. Sie heben sich durch etwas dunklere Färbung von der Umgebung ab. Diese syncytialen Massen enthalten eine grössere Zahl von chromatinreichen Kernen in diffuser Anordnung. Neben diesen vielgestaltigen kleineren Kernen finden sich vereinzelt sehr grosse rundliche bis ovale Kerne von sehr intensiver Färbung. Auch lassen sich mehrfach eingeschlossene Leukocyten und rote Blutkörperchen in den Protoplasmamassen beobachten. Die gegen das Innere der Cystenräume polypös vorspringenden Geschwulstmassen zeigen im allgemeinen grössere Zellformen und sind reicher an syncytialen Gebilden als die direkt die Wand auskleidenden Geschwulstzellen.

Da die zahlreichen Metastasen im wesentlichen ein sich völlig glei-

chendes Bild darbieten, können wir sie insgesamt beschreiben. Wie bei fast sämtlichen derartigen Tumoren ist auch hier die hämorrhagische Nekrose in den Metastasen eine noch ausgedehntere als im Haupttumor. Die zelligen Tumorbestandteile treten vollständig zurück und sind in einzelnen Knötchen bis auf einige wenige Zellen geschwunden. Das mikroskopische Gesamtbild der erhaltenen Zellbestandteile ist ein dem Hodentumor sehr ähnliches, so dass seine Beschreibung nur eine Wiederholung des vom Haupttumor Gesagten wäre. Nur treten die syncytialen Massen in den Metastasen zurück, sind aber überall vorhanden. Ferner sind in den Meatstasen zahlreiche Bluträume vorhanden, die von den Geschwulstzellen direkt ausgekleidet werden, und es ist an vielen Stellen zu beobachten, wie diese auskleidenden Geschwulstzellen nekrotisch werden. Von erhaltenem Hodengewebe ist nur an einer Stelle, nahe des Eintrittes des Vas deferens ein kleiner Rest zu finden; die Hodenkanälchen sind hier hochgradig verdickt, auseinandergerückt, vielfach völlig verödet. In den nicht verödeten ist die Zellschicht nur mehr einreihig flach, von Spermatogenese keine Spur mehr vorhanden. Dieses Hodengewebe verliert sich gegen das umgebende meist nekrotische Tumorgewebe.

Wie in den beiden ersten Fällen handelt es sich also auch im Fall Oberndorfer-Seckel um eine vom Hoden ausgehende maligne Geschwulst, die als Produkt ihrer gefässzerstörenden Kraft zum grössten Teil nur aus hämorrhagisch-nekrotischen Gerinnungsmassen besteht. Die eigentlichen noch erhaltenen Tumorbestandteile treten fast ganz in den Hintergrund, besonders in den zahlreichen Metastasen. Durch diese gefässzerstörende Wirkung zeigt sich der Tumor als eine stark durchblutete, scheckige Masse — ein für Chorionepitheliom typisches Bild.

Die so bei der Obduktion gestellte Wahrscheinlichkeitsdiagnose wurde durch die mikroskopische Untersuchung bestätigt und zwar erwies sich der Tumor als ein einwandfreies typisches, vom Hoden ausgehendes Chorionepitheliom mit Metastasenbildung in fast allen Organen. Einkernige, vielgestaltige Zellen vom Langhansschen Typus und mehrkernige syncytiale Protoplasmamassen — Elemente, die den beiden Schichten des Chorionepithels entsprechen, — finden sich in unregelmässiger Anordnung. Auch das eigentümliche Verhältnis der Geschwulstzellen zu den Gefässen lässt sich im Mikroskop erkennen. Die vorhandenen nekrotischen Partien lassen auch hier die charakteristische destruierende Tätigkeit der Geschwulstzellen gegenüber dem mütterlichen Gewebe deutlich hervortreten. Auch die eigentümliche Beziehung der epithelialen Zellen zur Fibrinbildung wird bestätigt.

Die Metastasenbildung dürfte entsprechend dem sichtbaren Eindringen der Geschwulstmassen in die Gefässe auf dem Blutwege vor sich gegangen sein.

Wenn sich auch in oder in der Umgebung der Geschwulst kleinere Anhäufungen von Leukocyten — in den Gehirnknötchen zahlreicher — finden, so dürfte hier doch die Anschauung Glaserfelds, dass dieser Leukocyteninfiltration eine wesentliche Bedeutung zukomme, nicht gerechtfertigt werden. Die Leukocytenzahl ist eine so mässige und auch ihre Anordnung und Verteilung eine so wenig charakteristische, dass die Ursache wohl mehr in der chemotaktischen Wirkung des in Nekrose übergehenden Tumors als in anderen Eigenschaften des Tumors selbst zu suchen ist.

Erhöhte Bedeutung gewinnt der Fall Oberndorfer-Seckel dadurch, dass selbst nach genauer Durchsuchung des Tumors und seiner Metastasen keinerlei teratoide Gewebsformationen sich nachweisen liessen.

Als interessanter und charakteristischer Nebenbefund zeigte sich die Multiplizität der Missbildungen. Es fand sich Polydaktylie zwischen 2. und 3. Zehe des rechten Fusses, Kiemenbogenrest in der Haut über dem sternalen Ende der rechten Clavicula, totale Verdoppelung des linken Nierenbeckens und linken Urethers, versprengtes Prostatagewebe unter der Schleimhaut der Blase.

Hinsichtlich der Erklärung der Entstehung der Geschwulst dürfte auch für diesen Fall die Picksche Theorie als die am leichtesten verständliche in Betracht kommen. Es dürfte sich um ein Teratom handeln, in dem das einseitig entwickelte Chorionepitheliomgewebe die übrigen Teratombestandteile vollständig überwuchert und zerstört hat.

Zum Schluss ist es mir eine angenehme Pflicht, Herrn Prosektor Dr. Oberndorfer für die gütige Unterstützung bei der Arbeit meinen verbindlichsten Dank auszusprechen; ebenfalls danke ich Herrn Professor Dr. Sittmann für die gütige Ueberlassung der Krankengeschichte, sowie Herrn Geheimrat Professor Dr. von Bauer für die Uebernahme des Referats.

Literaturverzeichnis.

1. Schlagenhaufer, Wiener klin. Wochenschr. 1902, Seite 571 u. 604.
2. Pick L., Berliner klin. Wochenschr. 1904, Seite 158 u. 195.
3. Ritchie, The journ. of obstetr. and gynec. of the British empire 1903.
4. Bonney, Transakt of the Patholog. Soc. of London. Part. I. 1907.
5. Risel, Lubarsch-Ostertag, Ergebnisse der Pathologie. 1907. Seite 928.

6. Risel, Ueber das maligne Chorionepitheliom. Leipzig. 1903.
7. Lubarsch, Deutsche Chirurgie, Lf. 50 b. 1887. Seite 519.
8. Krömer, Deutsche med. Wochenschr. 1907, No. 31—33.
9. Glinski, Referat in Virchow-Hirschs Jahresberichte 1905. Bd. I. Seite 406.
10. Bostroem, Diskussionsbemerkungen zu Schlagenhaufers Vortrag. Verhandlungen der Deutschen pathol. Gesellschaft. 5. Tagung zu Karlsbad. 1902. Seite 209.
11. Askanazy, Verhandl. der Deutschen pathol. Gesellschaft, X. Tagung zu Stuttgart 1906. Seite 58.
12. Pick, Berliner klin. Wochenschr. 1902, No. 51.
13. Pick, Berliner klin. Wochenschr. 1904, No. 7 u. 8.
14. Scott und Longkope, Bullet. of the Ayer clinic. laborat. of Pennsylvania Hospiz, January 1905, No. 2, pag. 56.
15. Frank, Journal of american medical Association 1906, pag. 248 und 343.
16. Mönkeberg, Virchow-Archiv, Bd. 190, Seite 381.
17. Sternberg, Zeitschrift für Heilkunde, Bd. 26, 1905.
18. Glaserfeld, Zeitschrift für Krebsforschung. 1907. Bd. 5, Seite 471
19. Schwalbe, Morphologie der Missbildungen.
20. Ziegler, Lehrbuch der pathol. Anatomie.
21. Borst, Geschwülste.

Lebenslauf.

Der Verfasser der Arbeit, Franz Sigl, Sohn des städt. Oberbeamten und Verwalters des Krankenhauses München r. I. Franz Sigl, wurde am 28. März 1883 zu München geboren. Er erhielt seine humanistische Bildung am Luitpoldgymnasium zu München, das er im Juli 1903 absolvierte. Im Herbst 1903 bezog er als Studierender der Medizin die Universität München, wo er nach fünf Semestern die ärztliche Vorprüfung bestand. Vom 1. April bis 1. Oktober 1906 genügte er seiner Militärpflicht im 1. Infanterie-Regiment zu München. Seine klinischen Semester verbrachte er ebenfalls in München, wo er am 9. Februar 1909 das Staatsexamen beendete. Seit 12. Februar 1909 ist er als Medizinalpraktikant im Krankenhause München r. I. tätig.